

casos clínicos

Dermatitis granulomatosa intersticial asociada a artritis (DGIAA). Caso clínico y revisión narrativa

María Victoria Delgado¹, Anabel Manzone² y Martín Sabas³

¹Servicio de Reumatología, San Lorenzo Instituto Médico, Mar del Plata (Argentina); ²Servicio de Dermatología, San Lorenzo Instituto Médico, Mar del Plata (Argentina); ³Médico Patólogo, Práctica Privada, Mar del Plata (Argentina)

RESUMEN

Palabras clave:

Dermatitis granulomatosa intersticial, Artritis

Key words:

Interstitial granulomatose dermatitis, Arthritis

Mail de contacto:

mvdeldomdp@gmail.com

La dermatitis granulomatosa intersticial asociada a artritis (DGIAA) es una entidad muy poco frecuente que cursa con manifestaciones cutáneas y articulares. Clínicamente y en su forma cutánea, se caracteriza por la formación de cordones o "bandas" en disposición lineal (patognomónicas de esta enfermedad) o arciforme o erupciones de tipo papular o en placas, asociándose poliartritis. Se presenta un caso de una DGIAA, prestando especial atención a su relevancia clínico-patológica y a su diagnóstico y posterior tratamiento, haciendo una revisión en la literatura descrita.

ABSTRACT

Interstitial granulomatous dermatitis with arthritis is an unusual condition that occurs with skin and joint manifestations. Its cutaneous form, it is characterized by the formation of cords or "bands" in a linear arrangement (pathognomonic of this disease) or arciform or eruptions of papular type or in plates, being associated polyarthritis. We present a case of a DGIAA, with special attention to its clinical-pathological relevance to establish diagnosis and subsequent treatment, making a bibliographic review.

Caso clínico

Mujer de 45 años de edad, sin antecedentes relevantes, que consulta al Servicio de Reumatología por presentar cuadro de 2 meses de evolución caracterizado por episodio de tendinosis bicipital de hombro izquierdo y tendinosis de flexor de dedo índice derecho (ambos diagnosticados x ecografías), agregando posteriormente artritis de 1ra MCF bilateral, 2° y 3° PIF derecho, asociado a rigidez matutina y Fenómeno de Raynaud.

Se realizan estudios complementarios

Laboratorio: ERS 5(VN hasta 20), PCR 18, Hemograma normal, FR negativo, FAN negativo, Ac anti CCP negativos, Proteinograma electroforético normal, PPD 0 mm, Serologías de

HIV y HBV negativos.

Radiografía de tórax y manos sin alteraciones patológicas.

Ecografía articular de carpos y manos con Power Doppler que informa engrosamiento de tendones flexores de los dedos y engrosamiento e hipogenicidad de la vaina de los mismos la cual presenta aumento de la señal vascular aspecto compatible con TENOSINOVITIS. Los tendones flexores más comprometidos son el 1ro, 2do y 5to de mano derecha y el 2do y 4to de mano izq.

Capilaroscopia se evidencia en general disminución de densidad de capilares en lecho subungueal, microhemorragias dispersas y presencia de megacapilares.

Con diagnóstico de Artritis seronegativa indiferenciada se inicia tratamiento con Metotrexato a dosis de 15 mg/semana vo + Ácido fólico 5 mg/sem vo asociado a AINEs (Etoricoxib 60 mg/día) A los 2 meses de iniciado tratamiento se evidencia adecuada adherencia y continuidad del mismo, buena tolerancia, mejoría signosintomática con ausencia de dolor y mayor capacidad funcional por lo que se suspende AINEs y continuar tratamiento con DMARDs.

En el transcurso del segundo mes de tratamiento consulta a Servicio de Dermatología por presentar lesiones cutáneas (Fotos 1 y 2) con pápulas eritematosas, agminadas, levemente pruriginosas, en codos.

Histopatología (Fotos 3 y 4) Se realizó biopsia de piel que

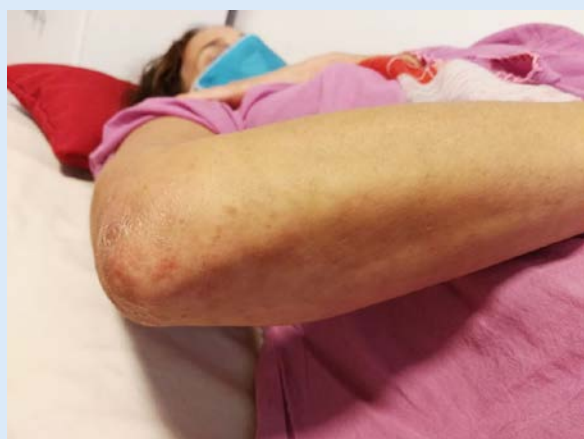informó leve hiperqueratosis, paraqueratosis focal y epidermis conservada. Dermis papilar con un leve infiltrado linfocitario perivascular e intersticial. Dermis reticular conservada.

Teniendo en cuenta la clínica, los hallazgos histopatológicos, la artritis seronegativa y habiendo descartado otro tipo de patología infecciosa o neoplásica, se estableció el diagnóstico de dermatitis granulomatosa intersticial asociada a artritis.

Las lesiones cutáneas remitieron luego del tratamiento local con clobetasol 0,05%.

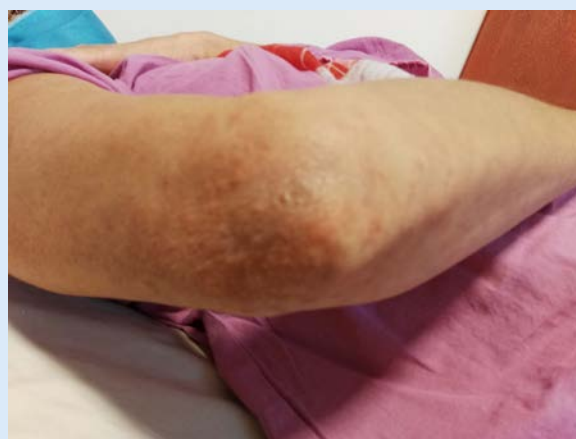Nuestra paciente continua con Metotrexato permaneciendo asintomática y en remisión clínica hasta la actualidad.

Foto 1



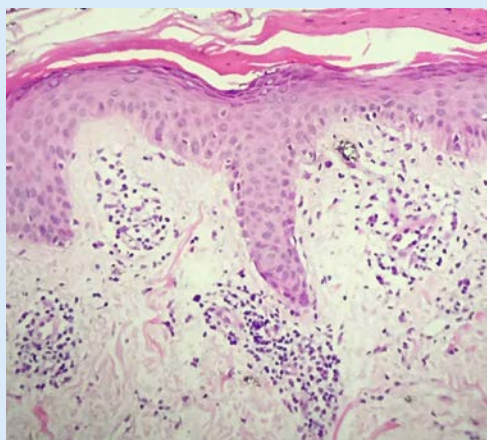
Dermatitis granulomatosa. Clínica: Pápulas eritematosas, agminadas, pruriginosas, en codos.

Foto 2



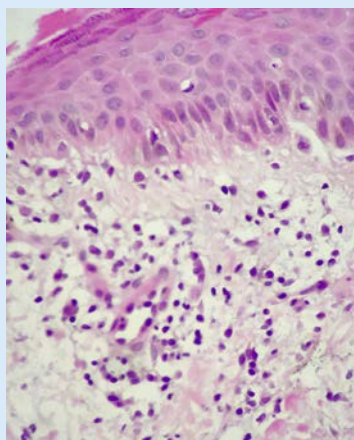
Dermatitis granulomatosa. Clínica: Pápulas eritematosas, agminadas, pruriginosas, en codos.

Foto 3



Biopsia de piel. Hiperqueratosis y paraqueratosis focal. Epidermis conservada. Dermis papilar con infiltrado linfocitario perivascular e intersticial. Dermis reticular conservada.

Foto 4



Biopsia de piel. Hiperqueratosis y paraqueratosis focal. Epidermis conservada. Dermis papilar con infiltrado linfocitario perivascular e intersticial. Dermis reticular conservada.

Discusión

La dermatitis granulomatosa intersticial asociada a artritis es una entidad poco frecuente que cursa con manifestaciones cutáneas y articulares. Clínicamente su manifestación patognomónica es el «signo de la cuerda» (rope sign), que consiste en lesiones lineales, dérmicas y eritematosas que recuerdan una cuerda¹; es la más específica pero la menos frecuente de las alteraciones cutáneas, las cuales incluyen parches, placas y pápulas eritematosas y violáceas que comprometen diferentes partes del tronco y/o la parte proximal de los miembros³.

La artritis puede preceder, ser concomitante, o aparecer posteriormente a las lesiones de piel⁵.

Normalmente se asocia a artritis seronegativa, aunque en ocasiones se asocia a enfermedades autoinmunes (artritis reumatoide, lupus eritematoso sistémico, vasculitis, tiroiditis, hepatitis autoinmune o diabetes), trastornos linfoproliferativos, trastornos hematológicos⁷ y fármacos como anti-TNF, antivirales, antiepilépticos e hipolipemiantes, entre otros^{2,3,4}. Se han reportado casos de asociación con carcinoma de células escamosas de pulmón y esófago, pero la naturaleza paraneoplásica de esta condición es aún controversial⁶.

Esta enfermedad fue descripta formalmente por Ackerman y Gottlieb en 1993, aunque los primeros casos fueron informados desde 1965 por Dyckman y colaboradores⁸.

Se ha descripto con diversas denominaciones, entre las que destacan: granuloma de Churg-Strauss, granuloma cutáneo extravascular necrosante, pápulas reumatoides, necrobiosis reumatoide ulcerativa superficial, bandas subcutáneas lineales, dermatitis granulomatosa intersticial con cuerdas cutáneas y artritis, granuloma necrobiótico, granuloma en empalizada y dermatitis reumatoide neutrofilica^{1,9}.

La histopatología se caracteriza por la presencia de un infiltrado neutrofilico y/o eosinofílico en la dermis reticular, con focos de degeneración del colágeno^{4,10}. En lesiones más desarrolladas se pueden observar granulomas en empalizada. Estos hallazgos son característicos, pero no patognomónicos de la entidad, incluyendo un espectro de alteraciones que varían de acuerdo a la etapa en la que se encuentren las lesiones⁹. En el caso de nuestra paciente, la histopatología coincide con un estadio inicial de la enfermedad.

Aunque la causa sigue siendo desconocida, se ha postulado una reacción por inmunocomplejos, cuyos posibles estímulos antigénicos serían las enfermedades del colágeno, infecciones, fármacos o neoplasias⁹. El depósito de inmuno-

complejos en los vasos dérmicos o en el espacio intersticial desencadenaría una reacción granulomatosa con variadas expresiones clínicas e histológicas, dependiendo de la intensidad del estímulo o de la fase evolutiva en la que se encuentre la lesión^{1,3}.

Algunos autores sostienen que debido al espectro de manifestaciones cutáneas e histológicas que se observan, podría considerarse a la dermatitis granulomatosa intersticial como un patrón de reacción inflamatorio con diferentes etiologías, más que como una entidad por sí misma^{1,11}.

Entre los diagnósticos diferenciales se incluyen el granuloma anular, estadio inflamatorio de la morfea, variante granulomatosa de micosis fungoide, leucemia cutis, entre otros^{3,9}.

Esta entidad evoluciona con brotes y remisiones, por lo cual el tratamiento no está bien establecido⁶.

No existe un tratamiento específico. Existen reportes anecdóticos de casos en los que se ha utilizado esteroides tópicos y/o sistémicos, AINES⁸, metotrexato, etanercept, infliximab⁵, con respuestas variables.

Algunos pacientes han sido tratados por su artritis con agentes biológicos, como infliximab, etanercept, tocilizumab, ustekinumab e inmunoglobulinas. En un caso refractario asociado a lupus eritematoso sistémico se indicó belimumab, consiguiendo una remisión completa de la dermatitis granulomatosa intersticial².

Se han descripto resoluciones espontáneas y formas resistentes al tratamiento⁶.

Conclusión

En este artículo hemos presentado un caso de dermatitis granulomatosa intersticial con artritis seronegativa que constituyen una de las formas de presentación de esta enfermedad; sin embargo, puede afectar a pacientes con otros tipos de patologías mediadas por inmunocomplejos.

Debe tenerse en cuenta como diagnóstico diferencial en los pacientes que presentan lesiones cutáneas asociadas con artritis y con otras enfermedades autoinmunes, para establecer un diagnóstico definitivo y un tratamiento adecuado.

El espectro de manifestaciones cutáneas e histológicas que se han descrito en esta entidad, constata una tendencia en la literatura médica a considerarla como un patrón de reacción inflamatorio con diferentes etiologías, más que como una entidad por sí misma

BIBLIOGRAFÍA

1. Bassas J, Umbert P. Dermatitis granulomatosa intersticial con artritis. *Actas Dermosifiliogr* 2004;95(2):120-3.
2. Arévalo M, Moreno M, Gratacós J. Dermatitis Intersticial granulomatosa asociada al lupus: a propósito de un caso. *Cartas al Editor / Reumatol Clin.* 2017;13(6):363-369.
3. Felcht M, Faulhaber J, Göttmann U, Koenen W, Goerdts S, Goebeler M. Interstitial granulomatous dermatitis (Ackerman's Syndrome). *EJD*, vol. 20, n° 5, September-October 2010.
4. Takahashi H, Satoh K, Takagi A, Ishida-Yamamoto A, Iizuka H. Interstitial granulomatous dermatitis associated with rheumatoid arthritis. *Journal of Dermatology* 2017; 44: e130-e131.
5. Worsnop F. S., Ostlere L. Interstitial granulomatous dermatitis with arthritis presenting with the rope sign. *Clinical and Experimental Dermatology* (2013) 38, pp564-565.
6. Moyano Almagro B, López Navarro N, Contreras Steyls M, Gallego Domínguez E, Herrera Acosta E, Herrera Ceballos E. Dermatitis granulomatosa intersticial y artritis revelando carcinoma de esófago. *Clin Exp Dermatol.* 2013 Jul; 38(5):501-3.
7. Lozano-Masdemont B, Baniandrés-Rodríguez O, Parra-Blanco V, Suárez-Fernández R. Dermatitis granulomatosa como manifestación cutánea de trastornos hematológicos: primer caso asociado a policitemia vera y un nuevo caso asociado a mielodisplasia. *Actas Dermosifiliogr.* 2016; 107(5): e27-e32.
8. Trujillo Correa M C, Eraso Garnica R, Molina Vélez V, Ruiz Suárez A C, Retrepo Molina R. Dermatitis granulomatosa intersticial en placas con artritis en una adolescente: Informe de un caso. *Rev. Colomb.Reumatol.* vol.17 no.1 Bogotá Jan./Mar. 2010.
9. Tomasini C, Pippione M. Interstitial granulomatous dermatitis with plaques. *J Am Acad Dermatol* 2002; 46:892-9.
10. Peroni A, Colato C, Schena D, Gisondi P, Girolomoni G. Interstitial granulomatous dermatitis: a distinct entity with characteristic histological and clinical pattern. *British Association of Dermatologists* 2012 166, pp775-783.
11. Castro Corredor d, Anino Fernández J, Mínguez Sánchez M D, Sánchez Caminero P, de Lara Simón I M. Una rara forma de asociación con artritis: La dermatitis granulomatosa intersticial asociada a artritis. *A propósito de un caso. Apunt. Cienc., Vol. 7, N.º 3, 2017: 16-19.*

**DIÁLOGO
ROCHE
APP**

Súmese ahora y acceda a Entrevistas con expertos, Material educativo exclusivo, Calculadoras científicas, Eventos, Congresos y mucho más, todo al alcance de su mano, **SIEMPRE.**

¡DESCÁRGUELA AHORA!

Disponible en **App Store**

DISPONIBLE EN **Google Play**