

## caso clínico

**Síndrome autoinmune inducido por inyección cosmética de ácido hialurónico**

Sorrentino, L; Vergel, L; Hamaui, A; Dubinsky, D

Servicio de Reumatología, Sanatorio Güemes, CABA (Argentina)

## Palabras clave:

síndrome ASIA, Adyuvantes, ácido hialurónico, vasculitis

## Key words:

ASIA syndrome, adjuvant, hyaluronic acid, vasculitis

## Mail de contacto:

dubinskydiana@yahoo.com.ar

## RESUMEN

El síndrome autoinmune/inflamatorio inducido por adyuvantes (ASIA) es una condición en la cual la exposición a un adyuvante lleva a una respuesta inmune aberrante dando como resultado signos y síntomas de enfermedades autoinmunes. Se presenta el caso de una paciente con artritis y púrpura palpable luego de inyección labial de ácido hialurónico.

## ABSTRACT

Autoimmune/inflammatory syndrome induced by adjuvant (ASIA) is a condition in which exposure to an adjuvant leads to an aberrant immune response resulting in signs and symptoms of autoimmune diseases. We present the case of a patient with arthritis and palpable purpura after hyaluronic acid lip injection.

**Introducción**

El síndrome autoinmune/inflamatorio inducido por adyuvantes (ASIA) fue definido en 2011 por Shoenfeld y col. como una condición en la cual la exposición a un adyuvante lleva a una respuesta inmune aberrante.<sup>1</sup> Un adyuvante es una sustancia que modula una respuesta inmune antígeno-específica generalmente sin desencadenar una por sí sola.<sup>2</sup> Sin embargo, varios estudios en modelos animales han mostrado la habilidad de los adyuvantes de gatillar un fenómeno autoinmune.<sup>3</sup>

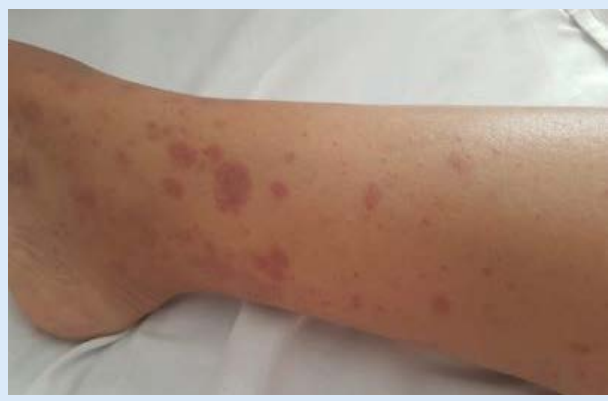La exposición a estas sustancias, como silicona, sales de aluminio, adyuvante de Freund, y otros como aceites minerales, colágeno y ácido hialurónico utilizados en cosmética e implantes metálicos han sido asociados con enfermedades inmunomediadas.<sup>2</sup>

En los últimos años fueron descritas cuatro condiciones definidas por respuestas inmunes hiperactivas, estas son siliconosis, el síndrome de la guerra del golfo, síndrome de miofascitis macrofágica, y fenómenos post vacunación. Estas comparten características clínicas que sugieren un común denominador por lo cual fue-

ron incluidas bajo el nombre síndrome autoinmune inducido por adyuvantes.<sup>4,4</sup> Los síntomas prevalentes son artralgiás, mialgiás, fatiga crónica y debilidad, además pueden presentar artritis, fiebre, manifestaciones neurológicas, trastornos del sueño y con menor frecuencia fotosensibilidad, rash, síndrome sicca y Raynaud.<sup>5</sup>

Cuando se usan adecuadamente, los rellenos de ácido hialurónico se asocian con una tasa muy baja de reacciones adversas. Debido a que son mínimamente inmunogénicos y pueden ser enzimáticamente degradados por la hialuronidasa, se han convertido en el material preferido para intervenciones cosméticas mínimamente invasivas. Sin embargo, puede presentar complicaciones tempranas y tardías que varían de leves a graves. Las reacciones tempranas incluyen infartos vasculares, reacciones inflamatorias, eventos relacionados con la inyección y colocación inapropiada de material. Las reacciones tardías son nódulos, granulomas, decoloración cutánea. La mayoría de las reacciones adversas pueden ser evitadas con un buen planeamiento de la técnica, co-

Figura 1.



Referencias: Púrpura palpable en ambos miembros inferiores

nocimiento de la anatomía facial y selección correcta del producto y paciente.<sup>6</sup>

Se publica el siguiente caso por la presentación infrecuente del síndrome ASIA y en este caso la probable asociación con aplicación de ácido hialurónico, raramente descripto.

### Caso

Paciente mujer de 45 años de edad con antecedentes de tabaquismo 30 paquetes/año, mamoplastia, enfermedad de Perthes en cadera izquierda a los 14 años.

Consultó por lesiones purpúricas palpables en miembros inferiores (Figura 1), asociado a artritis de carpo derecho y rodillas, y mialgias generalizadas. Refirió que comenzó con los síntomas horas después de inyección de ácido hialurónico en labios.

Al interrogatorio dirigido negó antecedentes familiares e historia de signos o síntomas de enfermedad reumatológica.

Al examen físico presentó lesiones purpúricas palpables en abdomen, miembros inferiores, incluidas plantas de los pies, no pruriginosas y que no desaparecían a la vitropresión, edema de manos y miembros inferiores, artritis de carpo derecho, choque positivo en rodillas.

Se realizó laboratorio que evidenció hemograma, eritrosedimentación, complemento, coagulograma, hepatograma y sedimento urinario normales. Proteína C reactiva elevada. Se solicitaron Factor antinuclear (FAN), Factor reumatoideo (látex), anticuerpos anticitoplasma de neutrófilos (ANCA) y crioglobulinas que fueron negativos (Tabla 1).

Se inició tratamiento con meprednisona 8mg con adecuada respuesta.

La biopsia de piel reveló dermis con extravasación de eritrocitos y afección de pequeños vasos con infiltrado inflamatorio de polimorfonucleares a nivel perivascular y de la pared, con degeneración y formación de polvillo nuclear, depósitos de fibrina en la pared vascular. Endotelio conservado con núcleos prominentes. Epidermis

Tabla 1. Laboratorio al diagnóstico

Hematocrito	40%
Hemoglobina	13g/dL
Leucocitos	5400/mm <sup>3</sup>
Neutrófilos	79%
Linfocitos	19%
FAN	Negativo
C3	82mg/dl
C4	37mg/dl
PCR	47mg/dl
VSG	6mm
ANCA	Negativo
Látex	Negativo

conservada. Compatible con vasculitis leucocitoclástica (Fig. 2)

Se interpretó como síndrome autoinmune inducido por adyuvantes secundario a aplicación de ácido hialurónico.

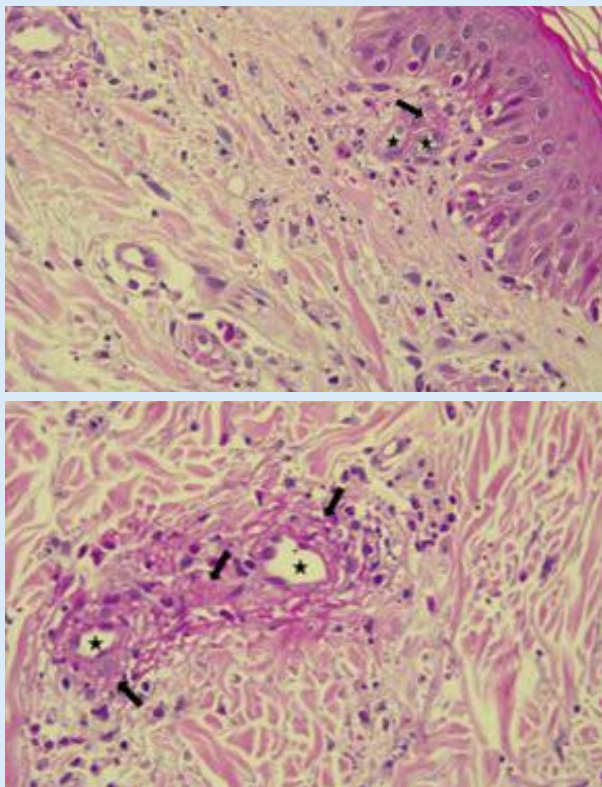
### Discusión

Las condiciones ambientales más ampliamente aceptadas que desencadenan la autoinmunidad a través de mecanismos epigenéticos son medicamentos, contaminantes, virus y otros patógenos, hormonas sexuales, radiación, metales pesados y estrés.

Los principales mecanismos epigenéticos de regulación de genes incluyen la metilación del ADN y la modificación de histonas. En estos casos, la expresión génica se modifica sin implicar cambios en la secuencia de ADN. El aluminio tiene un perfil genotóxico, capaz de causar alteraciones del ADN. En este contexto, ASIA surgió como un nuevo síndrome que incluía cuatro condiciones: síndrome de miofascitis macrofágica, síndrome de la guerra del golfo, siliconosis y fenómenos posteriores a la vacunación. Todas relacionadas con la exposición previa a un adyuvante.<sup>7</sup>

El síndrome de miofascitis macrofágica es causado por el depósito de aluminio utilizado en diferentes vacunas, lo que genera una enfermedad muscular inmunomediada. Se asocia a astenia, debilidad muscular, fiebre y en algunos casos a desórdenes desmielinizantes. Además se han documentado elevación de creatinfosfoquinasa (CPK) y eritrosedimentación, autoanticuerpos y electromiograma compatible con miopatía.

El síndrome de la guerra del golfo, caracterizado por fatiga crónica y otras manifestaciones clínicas similares a la miofascitis macrofágica, se ha descrito en contexto del protocolo de vacunas de veteranos de guerra que incluía ántrax en un régimen de 6 dosis mezcladas con hidróxido de aluminio y escualeno. Hasta en el 45% de estos pacientes han sido reportadas hipergammaglobulinemia y otras alteraciones en el proteinograma.<sup>12</sup>

**Figura 2**

**Referencias:** Estas imágenes corresponden a piel con pequeños vasos de la dermis superficial ( ) con necrosis fibrinoide parietal e infiltrado inflamatorio alrededor compuesto por polimorfonucleares (flechas) con leucocitoclasia (cariorrhexis o restos nucleares)

Los implantes de silicona se han utilizado desde los años 60 en una variedad de dispositivos médicos como lentes intraoculares, válvulas cardíacas artificiales, prótesis testiculares, articulaciones e implantes mamarios. Una posible asociación entre la exposición a la silicona y las enfermedades autoinmunes en individuos genéticamente predispuestos se ha reportado en diferentes estudios.<sup>8,9,12</sup>

Aunque sigue siendo una asociación controvertida, se han descrito artralgias, mialgias, fatiga, trastornos cognitivos luego de exposición a implantes mamarios de silicona.<sup>10,11</sup>

Además, en modelos murinos para estudio de artritis y lupus se observó que la silicona era responsable del aumento de niveles circulantes de IL-2, y de la producción de autoanticuerpos anti-ADN.<sup>12</sup>

Algunos posibles mecanismos para explicar cómo interactúan los adyuvantes con el sistema inmune son:

- Inducción de una liberación progresiva del antígeno que aumenta la producción de anticuerpos, bloquea su eliminación y conduce a una exposición más prolongada del mismo a las células presentadoras de antígeno;
- Promoción de la translocación de antígeno a los ganglios linfáticos donde las células T pueden reconocer el antígeno;

**Tabla 2. Criterios diagnósticos propuestos por Shoenfeld y Agmon-Levin para Síndrome ASIA****Criterios mayores**

- Exposición a un estímulo externo (infección, vacuna, silicona, adyuvante)
- Presencia de manifestaciones clínicas "típicas": mialgias, miositis, debilidad muscular, artralgias/artritis, fatiga crónica, trastornos del sueño, manifestaciones neurológicas (especialmente desmielinización), trastornos cognitivos, fiebre, boca seca.
- Mejoría con la discontinuación del agente
- Biopsia típica de órganos involucrados

**Criterios menores**

- La aparición de autoanticuerpos o anticuerpos dirigidos al adyuvante sospechoso.
- Otras manifestaciones clínicas. (Ej: síndrome de intestino irritable)
- HLA específico (es decir, HLA DRB1, HLA DQB1)
- Evolución a enfermedad autoinmune (Ej: esclerosis múltiple, esclerosis sistémica)

- Conversión de antígeno soluble en una forma de partículas que es fagocitado por macrófagos, células dendríticas y células B;

- Aumento de las reacciones locales en el sitio de inyección simulando señales de peligro;

- Inducción de la liberación de citoquinas inflamatorias;

- Interacción con los receptores de tipo Toll (TLR) y los receptores de dominio de oligomerización de nucleótidos, incluido el NALP3 inflamasoma.

Con respecto a la inmunidad celular, las respuestas de linfocitos T citotóxicos CD8 + a los polipéptidos y proteínas antigénicas son poco inducidas por el alumbre. Con respecto a las respuestas proliferativas de las células T CD4 +, así como a la producción de citoquinas Th2, estas se potencian en estudios murinos y humanos que sugieren que el alumbre aumenta la inmunidad humoral al proporcionar ayuda de células Th2 a las células B foliculares.

Muchos agentes con actividad adyuvante, como la endotoxina bacteriana, el adyuvante de Freund y otros, aumentan la inmunidad a través de inducción de la maduración de células dendríticas.<sup>7</sup>

Se han propuesto criterios diagnósticos aún no validados. Se considera que los pacientes tienen síndrome ASIA cuando dos criterios principales o un criterio principal y dos criterios menores están presentes. Se considera que la exposición a la sustancia sospechosa pudo haberse producido en los 10 años previos a la manifestación de la enfermedad.<sup>1,5</sup>

El tratamiento se basa en la eliminación del estímulo, observándose en la mayoría de los casos una respuesta favorable sin necesidad de iniciar tratamiento inmunomodulador. El pronóstico a largo plazo de pacientes con

diagnóstico de ASIA no ha sido evaluado. Sin embargo, es clara la recomendación de evitar una nueva exposición al adyuvante involucrado. (Tabla 2)<sup>13</sup>

En el caso presentado, la paciente tuvo exposición reciente a un posible adyuvante, evolucionando con signos y síntomas compatibles con enfermedad autoinmune.

Estos mejoraron luego de instaurada la terapia con corticoides a bajas dosis. No se encontraron en el laboratorio inmunoserologías positivas pero sí reactantes de fase aguda elevados, sin otra causa probable. Finalmente, la biopsia compatible con vasculitis leucocitoclástica nos confirma el fenómeno autoinmune.

## BIBLIOGRAFÍA

1. SHOENFELD, Yehuda; AGMON-LEVIN, Nancy. 'ASIA'-autoimmune/inflammatory syndrome induced by adjuvants. *Journal of autoimmunity*, 2011, 36; (1) 4-8.
2. ISRAELI, Eitan, et al. Adjuvants and autoimmunity. *Lupus*, 2009, 18; (13) 1217-1225.
3. CRUZ-TAPIAS, Paola, et al. Autoimmune (auto-inflammatory) syndrome induced by adjuvants (ASIA)—animal models as a proof of concept. *Current medicinal chemistry*, 2013, 20; (32) 4030-4036.
4. WATAD, A., et al. Autoimmune/inflammatory syndrome induced by adjuvants (Shoenfeld's syndrome)—An update. *Lupus*, 2017, 26; (7) 675-681.
5. WATAD, Abdulla, et al. The autoimmune/inflammatory syndrome induced by adjuvants (ASIA)/Shoenfeld's syndrome: descriptive analysis of 300 patients from the international ASIA syndrome registry. *Clinical rheumatology*, 2018, 37; (2); 483-493.
6. SIGNORINI, Massimo, et al. Global aesthetics consensus: avoidance and management of complications from hyaluronic acid fillers—evidence and opinion-based review and consensus recommendations. *Plastic and reconstructive surgery*, 2016, 137, (6) 961.
7. VERA-LASTRA, Olga, et al. Autoimmune/inflammatory syndrome induced by adjuvants (Shoenfeld's syndrome): clinical and immunological spectrum. *Expert review of clinical immunology*, 2013, 9; (4) 361-373.
8. MUZAFFAR, Arshad R.; ROHRICH, Rod J. The silicone gel-filled breast implant controversy: An update. *Plast Reconstr Surg* 2002; 109 (14) 742-747
9. BAR-MEIR, E., et al. Multiple autoantibodies in patients with silicone breast implants. *J Autoimmun* 1995; 8(2): 267-277
10. VASEY, Frank B., et al. Where there's smoke there's fire: the silicone breast implant controversy continues to flicker: a new disease that needs to be defined. *J Rheumatol* 2003; 30(10): 2092e4.
11. FRYZEK, Jon P., et al. Self-reported symptoms among women after cosmetic breast implant and breast reduction surgery. *Plast Reconstr Surg* 2001; 107(1) 206e13
12. PERRICONE, Carlo, et al. Autoimmune/inflammatory syndrome induced by adjuvants (ASIA) 2013: Unveiling the pathogenic, clinical and diagnostic aspects. *Journal of autoimmunity*, 2013, 47; 1-16.
13. TORRES-RUÍZ, José Jiram; MARTÍN-NARES, Eduardo; LÓPEZ-ÍÑIGUEZ, Álvaro. Síndrome autoinmune/autoinflamatorio inducido por adyuvantes (ASIA). *Revista Medica MD*, 2016; 7(3): 170-181.