

# Ultrasonografía musculoesquelética: su utilidad en el hombro

Guillermo Enrique Py<sup>1</sup>

<sup>1</sup>Servicio de Reumatología, Hospital Nacional de Clínicas. U.N.C., Córdoba

## Introducción

Sabemos que en las últimas décadas, la técnica de imagen musculoesquelética que más rápido ha evolucionado es el ultrasonido, de tal manera que se ha convertido en una importante herramienta diagnóstica en la práctica rutinaria del reumatólogo. Actualmente reemplaza y complementa otras técnicas de imagen en el estudio de diferentes articulaciones y en diversos campos clínicos.

El complejo del hombro está formado por varias articulaciones, siendo la articulación glenohumeral la principal, una enartrosis con amplios movimientos, rodeada de estructuras periarticulares que son esencialmente músculos, tendones y estructuras estabilizadoras con características anatómicas muy especiales.

Por esta razón, es una localización frecuente de lesiones traumáticas y micro-traumáticas, como así también de enfermedades degenerativas, neoplásicas y hasta procesos inflamatorios atribuibles a enfermedades crónicas sistémicas o regionales. Los síndromes dolorosos que involucran a esta área anatómica son frecuente motivo de consulta, por lo que a continuación rescataremos los beneficios del ultrasonido musculoesquelético (USME) en estos procesos patológicos, aportando información que puede ayudar a decidir en qué circunstancias es adecuado el uso de esta técnica.

## Hombro y ultrasonografía

El síndrome de hombro doloroso es la segunda causa de consulta en la práctica médica luego de la lumbalgia, y es muy frecuente entre los enfermos reumáticos<sup>1</sup>. La mayor parte de las injurias en el hombro ocurren en los tendones, siendo la patología articular mucho menos frecuente.

### Correspondencia

Guillermo Enrique Py, Servicio de Reumatología, Hospital Nacional de Clínicas. U.N.C.  
Santa Rosa 1564 (5000), Córdoba CP 5000, Argentina.  
E-mail: pyguillermo@gmail.com

Las causas que llevan al desarrollo de dolor de hombro se debe a la combinación de varios factores extrínsecos, como la morfología del arco coracoacromial, sobrecarga, sobreuso y anormalidades cinemáticas; así como a factores intrínsecos, principalmente el aporte vascular al tendón y la edad.

Estudios en cadáveres han mostrado un aumento directamente proporcional entre la edad del paciente y la presencia de desgarramientos tendinosos parciales y totales en el hombro: 10% a los 30 años de edad, 50% entre los 60 y 70 años, y 80% a los 80 años<sup>2</sup>; sin embargo, el 25% de la población sufre una ruptura del tendón del supraespinoso en forma asintomática<sup>3</sup>.

La explicación fisiopatológica de la lesión del tendón del supraespinoso supone a la existencia de una zona relativamente hipovascular denominada "zona crítica", localizada en el primer centímetro a partir de la inserción tendinosa en la tuberosidad mayor, que podría estar implicada en la mayor parte de las lesiones degenerativas y de las asociadas al síndrome de pinzamiento subacromial. El 60% de las alteraciones en el hombro están ligadas al manguito rotador<sup>4</sup>.

Con respecto a las enfermedades reumáticas en el síndrome de hombro doloroso pueden resultar afectados el hueso, el cartílago, las entesis y la membrana sinovial, dando lugar principalmente a lesiones óseas, inflamación de las bursas, derrame articular y tendinopatías.

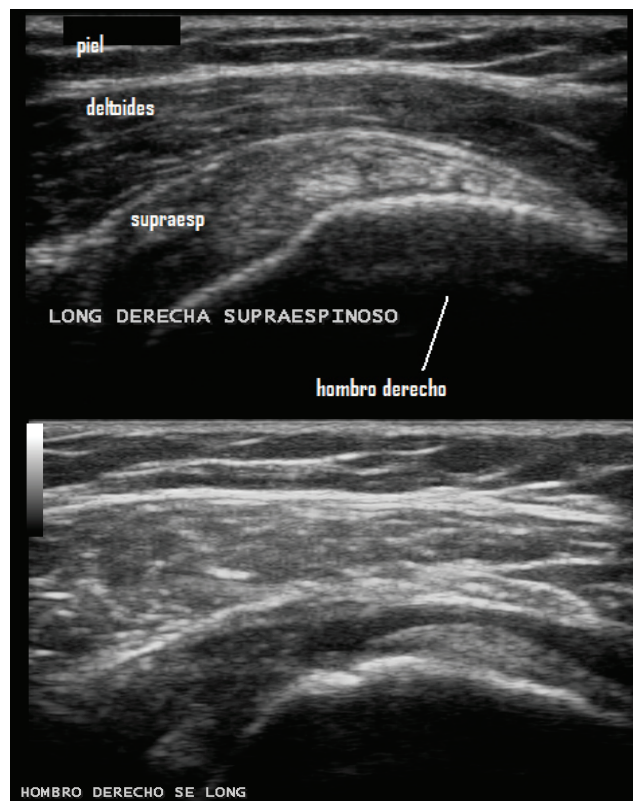
En pacientes con artritis reumatoidea, el 75% presenta dolor de hombro en algún momento de la enfermedad y más del 20% desarrolla destrucción glenohumeral de moderada a severa dentro de los primeros 15 años del inicio de la enfermedad. Las espondiloartropatías también impactan en las estructuras del hombro, siendo

frecuente la afección de la articulación acromioclavicular en la espondilitis anquilosante, debido al edema de la entesis en el origen del deltoides<sup>5</sup>. Luego de los 60 años, las alteraciones provocadas por la artrosis son la causa más frecuente de omalgia.

La creciente necesidad de la USME en la exploración del hombro, refleja la escasa certeza de la valoración clínica en el diagnóstico de las lesiones periarticulares en esta articulación<sup>6</sup>.

La precisión diagnóstica en el desgarro de los tendones del manguito rotador, realizado con la USME, es del 100% cuando es total y del 91% cuando es parcial; sin embargo, puede ser variable dependiendo de la habilidad y experiencia del operador<sup>7</sup>.

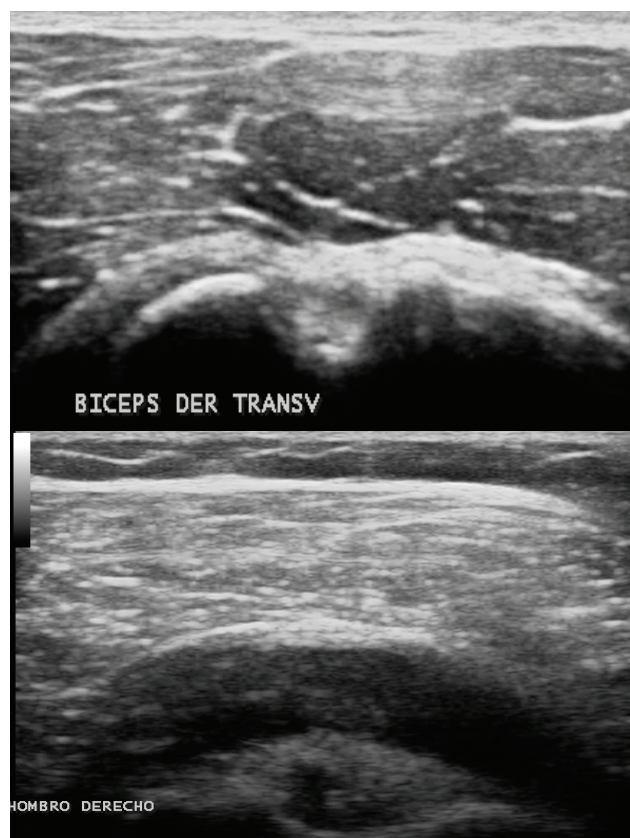Así como el examen físico, la USME en el dolor de hombro sigue pasos estandarizados que nos permiten explorar la mayoría de las estructuras del hombro, considerándolo, incluso, una prolongación semiológica, logrando un diagnóstico rápido, de bajo costo, inocuo, para decisiones instantáneas.



**Figura 1.** Arriba: imagen ecográfica del tendón supraespinoso normal corte longitudinal. Abajo: rotura total del tendón supraespinoso.

La afectación de distintas estructuras del hombro puede compartir hallazgos al examen físico. La imagen ultrasonográfica de una distensión focal de la vaina de la porción larga del tendón del bíceps, con dolor a la presión del transductor y a la presencia de hiperemia intra o peritendinosa por Doppler de poder, es compatible con tenosinovitis. Si la distensión es difusa y asociada a la distensión de otro receso articular posterior o subescapular, se trata probablemente de un derrame articular, debido a la comunicación normal que existe entre la articulación glenohumeral y la vaina del bíceps.

Por el contrario, si la distensión de la vaina del bíceps se asocia a distensión de la bursa subacromiosubdeltoidea (bursitis) tiene grandes posibilidades de ser una rotura del manguito rotador. Las roturas parciales y las tendinosis del bíceps, el desgarro del subescapular y la distensión de la bursa subescapular también pueden



**Figura 2.** Arriba: imagen ecográfica de porción larga del tendón del bíceps corte transversal. Abajo: distensión de la bursa subacromiosubdeltoidea (bursitis) con distensión de la vaina sinovial del bíceps (tenosinovitis) en paciente femenina de 72 años con polimialgia reumática.

compartir hallazgos al examen físico, y son fáciles de diagnosticar con la USME. La rotura completa se identifica por el signo ultrasonográfico de la corredera vacía (no se ve el tendón) y se descarta subluxación del bíceps con el examen dinámico.

Cuando se informa bursitis subacromiosubdeltoidea (SASD) se refiere a la presencia de líquido y/o tejido en forma anormal en el espacio virtual de la bursa localizada entre el tendón del supraespinoso y el deltoides por debajo del acromion. El examen con Doppler nos permite diferenciar proliferación sinovial de hematoma o de coágulos, y la exploración dinámica en abducción puede determinar la presencia de pinzamiento subacromial (*impingement*), como causa de la inflamación bursal. En estos casos de bursitis se demuestra la enorme utilidad de la punción-aspiración guiada, tanto para el estudio del contenido bursal (para descartar infección, artritis por cristales, etc.) como para la infiltración terapéutica de corticoides y/o anestésicos locales. Con guía ultrasonográfica, el operador identifica con total seguridad el lugar exacto de la punta de la aguja, logrando que los resultados sean muchos más confiables que en los procedimientos a ciegas.

Se ha demostrado que la bursitis SASD está presente en el 69% de los pacientes con Artritis Reumatoidea<sup>8</sup>. En la Polimialgia Reumática, el 65% presenta bursitis SASD, el 45% tenosinovitis bicipital y el 18% sinovitis glenohumeral<sup>9</sup>. Este examen articular se puede complementar con la Ultrasonografía de la arteria temporal, ya que se ha revelado arteritis de células gigantes en 7% de pacientes con Polimialgia Reumática con una sensibilidad de 83% y una especificidad de 96%<sup>10</sup>. Las bursas subcoracoidea y la subescapular también pueden ser estudiadas.

En la mayoría de las lesiones del manguito rotador, el tendón del supraespinoso (SE) está involucrado y la USME es un estudio de primera elección para su detección. La degeneración mucoide por sobreestimulación crónica lleva a una tendinopatía, que expresa cambios inflamatorios mínimos (por lo que el término tendinitis no es adecuado).

En este caso, la USME muestra un tendón heterogéneo y engrosado. Las rupturas o desgarros crónicos aparecen después de los 40 años, ocurren distalmente y

se asocian a irregularidades corticales de la tuberosidad mayor. Los desgarros agudos son más proximales y con frecuencia no están asociados a irregularidades corticales; en general, se observa una imagen anecoica (líquido) en la zona de desgarro. Los desgarros de espesor parcial afectan a la superficie del tendón que se encuentra en contacto con la cortical o con la bursa. En el caso de los desgarros de espesor total, el daño se extiende hacia ambas superficies. Existen lesiones bien circunscriptas en el espesor del tendón que no contactan con ninguna superficie, llamados desgarros intrasustancia.

El tendón subescapular, que se examina en rotación externa del hombro, y el infraespinoso, se comprometen en pocas ocasiones, y la ruptura parcial o total de ambos puede acompañar al desgarro masivo del supraespinoso. La denervación del infraespinoso se sospecha al encontrar un tendón de grosor disminuido e hipoeoico (hipotrófico).

La articulación acromioclavicular se incluye en el examen estandarizado y debido a que tiene sinovial puede mostrar alteraciones con el Doppler de poder en pacientes con Artritis Reumatoidea. La presencia de una cortical irregular y de osteofitos son frecuentes hallazgos por osteoartritis.

La articulación glenohumeral se valora mejor desde el aspecto posterior que del axilar, nos permite obtener excelentes imágenes del labrum y las pequeñas colecciones se detectan con los movimientos de rotación externa en el examen dinámico. Esta vía nos permite también un acceso seguro y eficaz para la punción-aspiración diagnóstica o terapéutica guiada.

Todas estas lesiones tendinosas producen dolor de diferente intensidad, comparten hallazgos en la exploración física pero varía su tratamiento.

Las calcificaciones encontradas por ultrasonido pueden ser secundarias a trauma, degeneración o necrosis. El más afectado es el tendón supraespinoso pero suele encontrarse en bursas y otros tendones. La calcificación en la articulación esternoclavicular hace sospechar una condrocalcinosis que nos obliga a explorar otras articulaciones.

## Conclusiones

El ultrasonido es de gran utilidad en el proceso diagnóstico del hombro doloroso. El uso rutinario de este método, independientemente de la edad y del perfil clínico del paciente, se ha transformado en una necesidad debido a la escasa precisión diagnóstica del examen físico en este síndrome. Demostró ser sensible en la detección de las alteraciones tendinosas, en el compromiso de las bursas como así también en el derrame glenohumeral.

Este método ofrece, además, la posibilidad de realizar un examen dinámico a la articulación, ampliando la posibilidad en el razonamiento fisiopatológico. Otra virtud innegable es la seguridad y la exactitud en la realización de las punciones-aspiraciones, diagnóstico y/o terapéuticas cuando son guiadas con una técnica adecuada. El uso del ultrasonido en el estudio del paciente con hombro doloroso, nos permite obtener información precisa a bajo costo ayudando a tomar decisiones terapéuticas más rápidas y concretas.

## Agradecimientos

En nombre de GESAR ULTRASONIDO-ECOSAR a Dra. Ana Bertoli (Coordinación científica) y Dr. Guillermo Enrique Py (Coordinación editorial).

## Bibliografía

1. Burbank KM, Stevenson JH, Czarnecki GR, Dorfman J. Chronic shoulder pain: part I. Evaluation and diagnosis. *Am Fam Physician* 2008; 77:453-60.
2. Bruyn G. Shoulder. In: Wakefield RJ, D'Agostino MA (Ed.). *Essential applications of musculoskeletal ultrasound in rheumatology*, 1st edn. Philadelphia, PA, USA. Saunders-Elsevier 2010:237-248.
3. Alvarez-Nemegyei J, Canoso JJ. Evidence-based soft tissue rheumatology. Part I: subacromial impingement syndrome. *J Clin Rheumatol* 2003; 9:193-9.
4. Bruyn G. Shoulder. In: Wakefield RJ, D'Agostino MA (Ed.). *Essential applications of musculoskeletal ultrasound in rheumatology*, 1st edn. Philadelphia, PA, USA. Saunders-Elsevier 2010:237-248.
5. Jacobson JA. Shoulder ultrasound. In: Jacobson JA (Ed.). *Fundamentals of musculoskeletal ultrasound*. 1st edn. Philadelphia, PA, USA. Saunders-Elsevier 2007:39-101.
6. Naredo E, Aguado P, De Miguel E, Uson J, Gijon Banos J, Martin-Mola E. Painful shoulder: Comparison of physical examination and ultrasonographic finding. *Ann Rheum Dis* 2002; 61(2):132-6.
7. Vlychou M, Dailiana Z, Fotiadou A, Papanagiotou M, Fezoulidis IV, Malizos K. Symptomatic partial rotator cuff tears: diagnostic performance of ultrasound and magnetic resonance imaging with surgical correlation. *Acta Radiol* 2009; 50(1):101-105.
8. Alasaarela EM, Alasaarela EL. Ultrasound evaluation of painful rheumatoid shoulders. *J Rheum* 1994; 21(9):1642-8.
9. M Jiménez-Palop, E Naredo, L Humbrado, et al. Ultrasonographic monitoring of response to therapy in polymyalgia rheumatic. *Ann Rheum Dis* 2010;69:879.
10. Schmidt WA. Technology Insight: the role of color and power Doppler ultrasonography in rheumatology. *Nature Clinical Practice Rheumatology* 2007; 3:35-42; quiz 59

**CIMZIA®** Composición: Certolizumab pegol. Indicaciones: Coadyuvante en el tratamiento de la Artritis Reumatoidea (AR) y en la Enfermedad de Crohn (EC). Contraindicaciones: Hipersensibilidad a la sustancia activa o a cualquiera de los excipientes. Tuberculosis activa u otras infecciones graves como sepsis, abscesos e infecciones por oportunistas. Insuficiencia cardíaca moderada a severa. Advertencias y Precauciones: Los pacientes con AR y EC pueden estar recibiendo terapias concomitantes que alteren la respuesta inmune. El tratamiento con **CIMZIA** puede predisponer a infecciones graves incluyendo infecciones oportunistas y tuberculosis (TBC). No utilice **CIMZIA** durante infección activa. La prueba de tuberculina debe considerarse positiva con una induración de 5 mm o mayor, aún si hubo una vacuna BCG. Si se desarrolla infección monitorea cuidadosamente y suspenda **CIMZIA** si la infección se torna severa. Si durante el tratamiento se diagnostica TBC activa se debe suspender la terapia y dar terapia apropiada. Si se diagnostica una infección latente de TBC, iniciar el tratamiento apropiado. En antecedentes de TBC o factores de riesgo con tuberculina negativa, considerar profilaxis. Incremento del riesgo de reactivación del virus de la hepatitis B (VHB) en especial en pacientes con otros inmunosupresores. Se debe evaluar riesgo de infección por VHB y monitorear durante y algunos meses después de la terapia. En caso de reactivación del VHB se debe suspender la terapia con **CIMZIA** e iniciar terapia antiviral. Una vez controlada la infección, se debe tener precaución si se reinicia la terapia con **CIMZIA** y se debe monitorear estrechamente. Debido a que los pacientes con AR tienen mayor riesgo de desarrollar linfoma y a que no se conoce potencial de los antagonistas del factor de necrosis tumoral (FNT) en el desarrollo de linfomas u otras neoplasias se debe tener precaución en pacientes con antecedentes de neoplasias o que desarrollan neoplasias durante el tratamiento, o con factores de riesgo como tabaquismo. Se han reportado casos de empeoramiento de la insuficiencia cardíaca congestiva (ICC) e ICC de nuevo inicio. Se debe tener precaución y vigilancia en pacientes que tienen insuficiencia cardíaca. Si se presentan reacciones anafilácticas o de hipersensibilidad, se debe suspender la administración de **CIMZIA** e iniciar la terapia apropiada. No existe información sobre los riesgos del uso de **CIMZIA** en pacientes que han experimentado reacción de hipersensibilidad a otros antagonistas del FNT. El uso de antagonistas del FNT se ha asociado en raras ocasiones con el inicio o exacerbación de enfermedad desmielinizante, incluyendo esclerosis múltiple. Se debe tener precaución en pacientes con antecedentes de alteraciones hematológicas y vigilar la ocurrencia de discrasias sanguíneas o citopenias durante el tratamiento. En pacientes que presenten anomalías hematológicas confirmadas, se debe considerar la suspensión del tratamiento con **CIMZIA**. No se recomienda el uso de **CIMZIA** en combinación con otros FARMES biológicos. El tratamiento con **CIMZIA** puede producir la formación de anticuerpos y en forma poco común, el desarrollo de un síndrome tipo lupus. Ante síndrome tipo lupus se debe suspender el tratamiento. No administrar vacunas de microorganismos vivos a pacientes en tratamiento con **CIMZIA**. No hay estudios específicos en pacientes con insuficiencia renal, hepática, edad avanzada, o pacientes pediátricos. **CIMZIA** no debe usarse durante el embarazo, a menos que sea claramente necesario. Las mujeres en edad fértil, deben utilizar un método anticonceptivo adecuado durante el tratamiento y al menos por 10 semanas después de la última dosis. La información sobre la excreción de Certolizumab pegol en leche materna es limitada por tanto debe considerarse la decisión de suspender la lactancia durante el tratamiento. Reacciones Adversas: las reacciones adversas más comunes reportadas en los estudios clínicos fueron infecciones e infestaciones, los trastornos generales y afecciones en el sitio de administración. Las infecciones fueron principalmente en vías aéreas superiores, herpes, vías urinarias y vías respiratorias inferiores. Las infecciones graves incluyeron TBC, neumonía, celulitis y pielonefritis. La mayoría de los casos de TBC se presentaron en países con tasas endémicas y se incluyeron TBC pulmonar y diseminada. También se reportaron casos de infecciones oportunistas. Algunos casos de TBC y oportunistas han sido mortales. Las reacciones adversas más comunes que llevaron a suspensión del tratamiento fueron TBC, piroxia, urticaria, neumonía y exantema. Las reacciones adversas comunes y poco comunes presentadas en los estudios clínicos incluyeron infecciones bacterianas, virales y micóticas; trastornos sanguíneos como leucopenia, anemia, trombocitopenia, leucocitosis, linfadenopatía y trombocitosis; alteraciones inmunológicas como vasculitis, lupus eritematoso, reacciones de hipersensibilidad, manifestaciones alérgicas y autoanticuerpos positivos; alteraciones del metabolismo como desequilibrio electrolítico, dislipidemia, trastornos del apetito y cambios de peso; trastornos psiquiátricos como ansiedad y cambios en el estado de ánimo; trastornos del sistema nervioso como cefalea, alteraciones sensitivas, neuropatías periféricas, mareo y temblor; trastornos oculares como alteraciones visuales, inflamación en ojo y párpado y trastorno lagrimal; trastornos cardíacos como eventos isquémicos, arritmias y palpitaciones; trastornos vasculares como hemorragias, manifestaciones de hipercoagulación, síncope, hipotensión, hipertensión, edema y equimosis; trastornos respiratorios como derrame pleural, asma, disnea, congestión de vías respiratorias y tos; trastornos gastrointestinales como náusea y vómito; trastornos hepatobiliares como hepatitis, hepatopatías, colestásis; alteraciones en piel como exantema, alopecia, dermatitis, fotosensibilidad, trastornos en las uñas, acné y sequedad en piel, lesiones cutáneas y alteraciones en la cicatrización; alteraciones muscular esqueléticas como artritis, aumento de la CPK, y alteración muscular; alteraciones renales como insuficiencia renal, nefrolitiasis, síntomas en vejiga y uretra; alteraciones en el ciclo menstrual, hemorragia uterina y trastornos en la mama; trastornos generales como piroxia, dolor, astenia, prurito, reacciones en el sitio de aplicación, escalofríos, manifestaciones de gripe e influenza, alteraciones en la percepción de la temperatura, sudoración nocturna, bochornos; las reacciones adversas poco comunes fueron: infecciones micóticas incluyendo oportunistas y sepsis; neoplasias benignas, malignas y no especificadas incluyendo quistes y pólipos; Otras reacciones adversas que se reportan raramente incluyen: neoplasias del sistema sanguíneo, linfático, piel y lesiones precancerosas, pancitopenia, esplenomegalia, eritrocitosis, edema angioneurótico, sarcoidosis, enfermedad del suero, paniculitis, trastornos tiroideos, cambios en la glicemia, proteínas séricas, hemorragias, intento de suicidio, delirio, trastorno mental, agresión, trastornos desmielinizantes, convulsión, trastorno extrapiramidal, neuralgia del trigémino, disfonía, facies enmascarada, alteraciones del sueño, alteración del equilibrio y coordinación, pérdida de audición, tinnitus, vértigo, cardiomiopatías, pericarditis, bloqueo en la conducción cardíaca, evento cerebrovascular, arterioesclerosis, fenómeno de Reynaud, livedo reticularis, telangiectasia, enfermedad pulmonar intersticial, neumonitis, úlcera nasal, obstrucción intestinal, ascitis, odinofagia, fisura anal, hipermovilidad digestiva, colelitiasis, dermatosis, exfoliación y descamación de piel, ampolla y úlcera cutánea, rosácea, pitiriasis rosea, estría, alteraciones en la pigmentación de la piel, tendinitis, nefropatía, aborto espontáneo, azoospermia, balanitis, secreción vaginal, disfunción sexual. Alteraciones en pruebas de laboratorio incluyen: Aumento de la fosfatasa alcalina sanguínea, enzimas hepáticas, bilirrubina sérica, prolongación del tiempo de coagulación, incremento de ácido úrico sanguíneo. Interacciones medicamentosas: No se han encontrado efectos en la farmacocinética con la administración concomitante de metotrexate, corticoides, AINE's, analgésicos, análogos del 5-aminosalicílico o antiinfecciosos. **CIMZIA** puede provocar de manera errónea un valor elevado de aPTT. Dosificación y posología: La dosis recomendada de **CIMZIA** para pacientes adultos con artritis reumatoide es de 400 mg (2 inyecciones de 200 mg por vía subcutánea) inicialmente y en las semanas 2 y 4, seguido de 200 mg cada dos semanas. Para la dosis de mantenimiento, se puede considerar la dosis de **CIMZIA** de 400 mg cada 4 semanas. Presentación: Caja por 2 jeringas prellenadas 1 mL de solución inyectable. Almacenamiento: Mantenga la jeringa prellenada dentro de la caja y protegida de la luz, refrigerada entre 2°C y 8°C. No usar después de la fecha de vencimiento. No congelar. Si no se administra todo el producto, deséchese el sobrante. Deseche la jeringa después de su uso. Venta bajo receta. Certificado N°:56729 Para mayor información consultar el prospecto del producto o en Química Montpellier S.A. Virrey Liniers 673-C1220AAC. Tel (54-11) 4127-0000 Buenos Aires- Argentina. Texto Revisado Abril 2011.MinIPP16Feb/1