

casos clínico y revisión de la literatura

Variedad úlcero-mutilante del Síndrome del Túnel Carpiano

Baied Carmen M.,¹ Fernández García Stella M.,² Karlen Fabio,² Gutfraind Ernesto¹¹Servicio de Reumatología, ²Servicio de Dermatología, Hospital Naval Cirujano Mayor Doctor Pedro Mallo, Buenos Aires, Argentina

RESUMEN

Palabras clave:

Úlceras digitales, Síndrome del Túnel Carpiano

El síndrome del túnel carpiano es la neuropatía por atrapamiento más común, afectando del 1 al 3% de la población general. No obstante, la elevada frecuencia, las úlceras digitales y lesiones en piel son excepcionalmente asociadas a esta neuropatía. Presentamos un caso de un paciente con úlceras digitales secundarias al síndrome del túnel carpiano.

ABSTRACT

Key words:

Digital ulcers, Carpal Tunnel Syndrome

Carpal tunnel syndrome is the most common entrapment neuropathy, affecting 1 to 3% of the population. Even the fact that is very frequent, digital ulcers and skin lesions are unusually related to this neuropathy. We present the case of a patient with digital ulcers secondary to carpal tunnel syndrome.

Mail de contacto:

doctoracarmenbaied@gmail.com

Introducción

Las úlceras digitales y lesiones en piel son excepcionales en el síndrome del túnel carpiano (STC) y hay escasos reportes en la literatura. Las anomalías que presentan incluyen úlceras digitales indoloras, ampollas, decoloración de las uñas, onicolisis, gangrena, autoamputación y acroosteólisis.¹ La disfunción vasomotora puede conducir a fenómeno de Raynaud y necrosis de la piel y el compromiso sensitivo puede resultar en injuria mecánica o térmica que puede exacerbar la necrosis.⁵

Caso clínico

Se presenta un paciente de sexo masculino de 68 años con antecedentes de diabetes insulino dependiente de 15 años de evolución, cirugía del síndrome del túnel carpiano (STC) en la mano izquierda 8 años previo a esta consulta, hipertensión arterial e hipotiroidismo, que concurrió al Servicio de Dermatología del Hospital Naval, por presentar lesiones ulceradas en

mano derecha, indoloras de 3 meses de evolución. No tenía antecedentes de traumatismos. No antecedentes familiares. Ocupación: Panadero.

Al examen el paciente tenía esclerodactilia, edema en el dedo índice y medio de la mano derecha (mano dominante), úlceras digitales en cuatro dedos y onicodistrofia. Presentaba fenómeno de Raynaud unilateral en mano derecha.

Impresionaba al examen tratarse de un paciente con esclerodermia. La mano estaba tumefacta, con eritema y edema en falanges asociado a fenómeno de Raynaud. Pulsos periféricos palpables y presión arterial de 140-80.

Presentaba esclerodactilia con úlceras moderadamente exudativas, en las falanges distales de los 1°, 2°, 3° y 4° dedos de la mano derecha, con pérdida de la placa ungueal casi total del 2° y 3° dedo y parcial del 1° dedo de la mano derecha.

En primera instancia nos llamó la atención que las lesiones se presenten sólo en mano derecha, sin lesiones en la otra mano. Sin embargo, se plantearon los siguientes diagnósticos

diferenciales:

- Fenómeno de Raynaud
- Úlceras por quemaduras químicas
- Úlceras por vasculitis asociadas a collagenopatías (entre ellas esclerodermia, Lupus, etc.).
- Crioglobulinemia
- Síndrome del Túnel Carpiano

Se le indicó un laboratorio completo que incluyó además de una rutina laboratorio inmunológico: FAN (en Hep II con patrón y título), anticuerpo anti La, anticuerpo anti Ro, Factor reumatoideo (látex cuantitativo), Ac. Anti DNA, Ac anti centrómero, Anticuerpo anti sclero 70, Ac anti RNP, ANCA C, ANCA P, crioglobulinas, anticuerpo anticardiolipina IgM, IgG, anticuerpo anticoagulante lúpico IgM, IgG, Beta 2 glicoproteína. También se solicitaron radiografías de manos de frente, radiografías de tórax y de pies.

No se pudo realizar la capilaroscopia por las úlceras digitales que presentaba.

Con respecto al tratamiento se le indicó uso de emolientes, limpieza con agua blanca de Códex, ácido fusídico a colocar en las lesiones ulceradas, nifedipina 30 mg por día. Se le solicitó: evaluación para ver si estaba en condiciones de realizarse cá-

Figura 1.

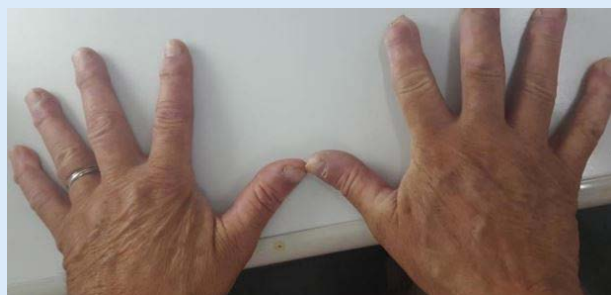
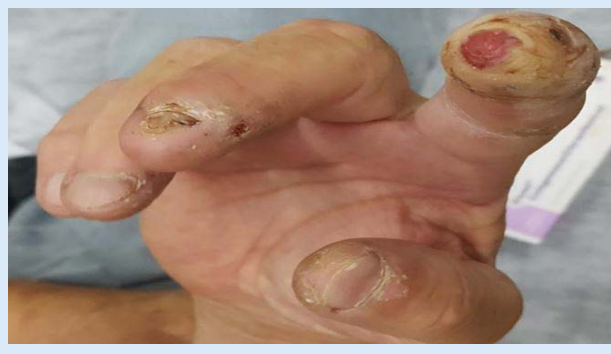

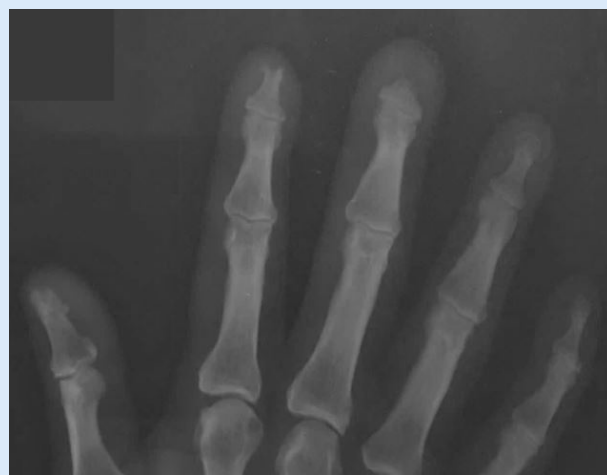Foto de ambas manos donde se destaca el compromiso de mano derecha con úlceras digitales en 1, 2 y 3º dedos.

Figura 2.



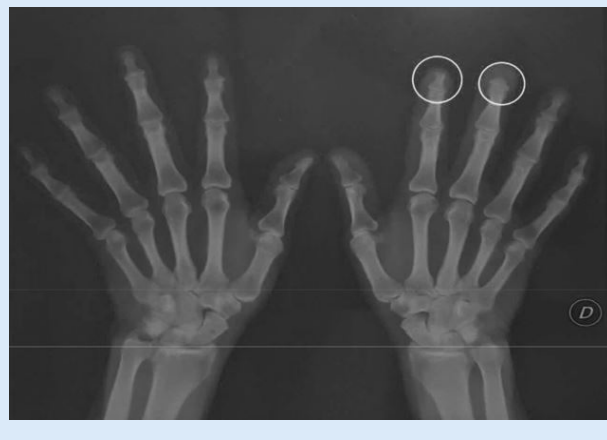Úlceras en etapa granulosa de la cicatrización mínimamente exudativas en regiones distales de las falanges de los dedos 1 a 4 de mano derecha. Con pérdida total de la placa ungueal del 2do dedo y parcial del 3er dedo.

Figura 3.



Radiografía de mano derecha donde se observa más de cerca la acroosteólisis del 2do y tercer dedo.

Figura 4.



Vista panorámica de ambas manos donde se observa el compromiso en mano derecha con resorción ósea y pérdida de las estructuras de penachos distales correspondientes al segundo y tercer dedo de mano derecha, además de lesiones compatibles con osteoartritis.

mara hiperbárica, radiografía de tórax sin particularidades y electrocardiograma. Se le indicaron 10 sesiones de cámara hiperbárica.^{6,7}

El paciente concurre a los 20 días aproximadamente con el laboratorio solicitado que presentó los siguientes resultados positivos:

Glucemia: 182, Urea 53, ERS: 7mm, Creatinina en orina espontánea 10,20 mg/dl, Albuminuria: 34mg/gr. El resto dentro de los parámetros normales, en cuanto al laboratorio inmunológico todos los resultados

En cuanto a la clínica el paciente presentó mejoría parcial del fenómeno del Raynaud, con disminución del eritema en falanges distales y disminución leve del edema, cicatrización en etapa de remodelación de las úlceras en las falanges distales de 1º, 2º, y 4º dedos de mano derecha.

Se le interroga al paciente en cuanto a sus síntomas de

sensibilidad: el mismo refiere parestesias en cuanto a la semiología neurológica se valoraron las maniobras de Phallen y signo de Tinnel positivas para mano derecha, se realiza el test del dolor epicrítico presentando sensibilidad anormal.

Se planteó el diagnóstico presuntivo de úlceras por síndrome del túnel carpiano (STC). Se le solicitó un electromiograma con velocidad de conducción que confirmó síndrome del túnel carpiano severo en mano derecha. El paciente tenía como factores predisponentes al STC la diabetes, el hipotiroidismo y su oficio de panadero (por los movimientos repetitivos).

Se observó una relativa mejoría del fenómeno de Raynaud, y continuó la úlcera en la falange distal del 2° dedo de mano derecha y la distrofia con engrosamiento ungüeal del 3° dedo de mano homolateral. Continuó con tratamiento vasodilatador y con cámara hiperbárica.

Conclusión

El STC es la neuropatía compresiva más común de miembros superiores, es causada por la compresión del nervio mediano en el túnel formado por los huesos de la muñeca y el ligamento anular del carpo. Esta condición afecta entre el 1% y el 3% de la población, y es 4 veces más común en mujeres que en varones. El pico de incidencia es entre los 40 y 60 años, y más de la mitad de los casos son unilaterales. El STC se presenta como una tríada de dolor nocturno, hipoestesia y atrofia tenar.⁸

Las úlceras digitales en el STC son muy raras.⁹ Esta variedad ha sido reportada en pacientes con enfermedades crónicas severas, incluyendo hipertensión, arritmias cardíacas, amiloidosis y en algunos pacientes con diabetes.⁹

Bouvier en 1979 fue el primero en describir la variedad ulcerada y mutilante de esta entidad clínico-patológica como un abanico de cambios distróficos destructivos en la piel, uñas, y finalmente los huesos.⁵

Las manifestaciones cutáneas incluyen atrofia de la piel, anhidrosis, eritema, edema, bullas, esclerodactilia, úlceras indoloras de la punta de los dedos, y acro-osteólisis en el área innervada por el nervio mediano. En esta variedad las lesiones en las uñas ocurren con frecuencia. Hiperqueratosis de la cutícula, y engrosamiento del lecho ungüeal, distorsión y decoloración amarillada son consecuencias de la insuficiente irrigación sanguínea.

Las líneas de Beau también se observan en las uñas afectadas y puede observarse también onicomadesis.¹ Las úlceras acrales y la osteólisis son frecuentemente unilaterales, aunque se han descrito algunos casos de compromiso bilateral.^{5,8}

El compromiso de la piel se observa en el 20% de los casos y es causada por la compresión de las fibras autonómicas del nervio afectado. La disfunción vasomotora puede conducir a fenómeno de Raynaud y necrosis de piel.¹

La osteólisis acral típicamente comienza en la resorción ósea en estos penachos. Tanto la compresión mecánica de las fibras autonómicas del nervio mediano y la vascularización distal alterada están implicados. La disfunción autonómica es un componente frecuente del síndrome porque las fibras autonómicas transportadas por el nervio mediano atraviesan el túnel del carpo antes de que el nervio se divida. La disminución o ausencia de sudoración, el edema de la mano, el aumento de la temperatura debida a anomalías vasomotoras son rasgos de la neuropatía autonómica. La descompresión quirúrgica es el tratamiento definitivo para esta forma severa del síndrome del túnel carpiano. Los cambios en la piel y en las uñas pueden mostrar considerable mejoría luego de la descompresión del túnel carpiano.¹

Hay escasos reportes de úlceras digitales en STC. La disfunción autonómica en esta patología como causante de úlceras digitales es habitualmente subestimada. Las úlceras acrales y osteólisis son raras en el STC. La mayoría son unilaterales y responden a la cirugía.⁸

Cabe destacar la importancia de considerar la etiología del síndrome del túnel carpiano en pacientes con úlceras digitales mimetizando a la esclerodermia, dado que la variedad úlcero-mutilante es poco frecuente y no es ampliamente conocida en la población médica.

Una de las claves relevantes en nuestro paciente fue el hecho del compromiso unilateral, la aparición de ampollas afectando al dedo índice de la mano derecha, la esclerodactilia y la pérdida de las placas ungüales. En la radiografía de las manos fue notoria la acroosteólisis de la falange distal del segundo y tercer dedo de la mano derecha.

El objetivo de esta presentación es resaltar la importancia de la sospecha de esta etiología como causante de úlceras digitales; el trabajo interdisciplinario para optimizar el tratamiento oportuno en este tipo de patologías graves y discapacitantes.

BIBLIOGRAFÍA

1. Tosti A, Morella R, D'Alessandro R, Bassi F. Carpal Tunnel Syndrome presenting with ischemic skin lesions, acroosteolysis, and nail changes. *J Am Acad Dermatol*. 1993; 29: 287-290.
2. Kolawole W, Sanya E, Adebayo P, Musbaudeen O and Hakeem G. Carpal Tunnel Syndrome and other entrapment neuropathies. *Oman Medical Journal* (2017), vol. 32, 6:449-454
3. Ormaechea et al. Painless Ulcers on the fingers: An unusual presentation of severe bilateral Carpal Tunnel Syndrome. *Actas Dermosifiliogr*. 2012; 103:159-60.
4. Cox N, Large M, Paterson W, Ivey D et al. Blisters, ulceration and autonomic neuropathy in Carpal Tunnel Syndrome. *British Journal of Dermatology* 1992; 126, 611-613.
5. Khan S, Saeed I. Acral osteolysis in bilateral Carpal Tunnel Syndrome. *Radiology case* 2008 Aug; 2 (2):3-4.
6. Herink A, Kote L, Girndt M. Therapie akraler nekrosen bei MCTD: Kombination von iloprost, hyperbarer oxygenation und regionaler sympathikolyse-ein Fallebericht. *Medizinische Klinik* 2010; 105:837-840.
7. Markus M, Bell M and Wayne E. Ischemic scleroderma wounds successfully treated with hyperbaric oxygen therapy. Case report. *The Journal of Rheumatology* 2006; 33:8.
8. Réuena C, Requena L, Blanco S et als. Acral ulcerations and osteolysis, a severe form of the carpal tunnel syndrome. *British Journal of Dermatology* 2004; 150:155-177.
9. Romeo A, Previti M, Giandalia A et als. Ulcero-osteolytic lesions in a woman with type 2 diabetes and carpal tunnel syndrome: a case report and literature review. *Diabetes research and clinical practice* (2016); 113: 204-207.