

Casos clínicos

Fístula orbitonasal, un desafío terapéutico frente a una manifestación infrecuente en la granulomatosis con poliangitis

Orbito-nasal fistula, a therapeutic challenge against an infrequent manifestation in granulomatosis with polyangiitis

Aixa Lucia Mercé, María Lourdes Mamani Ortega, Vanesa Marisel Bejarano, Anastasia Secco

Sección de Reumatología, Hospital Bernardino Rivadavia Buenos Aires, Ciudad Autónoma de Buenos Aires, Argentina

Palabras clave: granulomatosis con poliangitis; fístula orbitonasal; erosión corneal; perforación de tabique nasal.

Revista Argentina de Reumatología 2022; Vol. 33 (158-161)

Contacto de la autora: Aixà Lucia Mercé
E-mail: aixaluciamerce@gmail.com
Fecha de trabajo recibido: 06/06/22
Fecha de trabajo aceptado: 30/08/22

Conflictos de interés: las autoras declaran que no presentan conflictos de interés.

Key words: granulomatosis with polyangiitis; orbito-nasal fistula; corneal erosion; nasal septum perforation.

RESUMEN

La granulomatosis con poliangitis (GPA) es una condición clínico-patológica que cursa con inflamación granulomatosa del tracto respiratorio superior e inferior, glomerulonefritis necrotizante focal y vasculitis necrotizante de vasos de pequeño y mediano tamaño (capilares, vénulas, arteriolas y arterias). La afectación de la GPA orbitaria oscila entre el 7 y el 45%. En ocasiones, la glándula lagrimal puede estar afectada de forma aislada y ser la manifestación inicial de la enfermedad. Presentamos el caso de una paciente con GPA y fístula nasolagrimal.

ABSTRACT

Granulomatosis with polyangiitis (GPA) is a clinical-pathological condition that presents with granulomatous inflammation of the upper and lower respiratory tract, focal necrotizing glomerulonephritis and necrotizing vasculitis of small and medium-sized vessels (capillaries, venules, arterioles and arteries). Orbital GPA involvement ranging from 7-45%. The lacrimal gland can occasionally be affected in isolation and be the initial manifestation of the disease. We present the case of a patient with GPA and nasolacrimal fistula.

INTRODUCCIÓN

La granulomatosis con poliangitis (GPA) es un cuadro clínico-patológico que cursa con inflamación granulomatosa del tracto respiratorio superior e inferior, glomerulonefritis necrotizante focal y vasculitis necrotizante de vasos de pequeño y mediano calibre (capilares, vénulas, arteriolas y arterias)¹.

La prevalencia de la GPA oscila entre 2,3 y 146,0 casos por millón de personas, con una incidencia de 0,4 a 11,9 casos por millón de personas-año².

La incidencia de la GPA varía ampliamente según la geografía. Afecta principalmente a las regiones del mundo en las que la población es predominantemente de ascendencia europea y rara vez se observa en el este de Asia. Los estudios de

poblaciones multiétnicas en Francia y en los Estados Unidos informan una incidencia al menos dos veces mayor de GPA entre las poblaciones blancas en comparación con otras etnias^{3,4}.

En la GPA se detectan anticuerpos anticito-plasma de neutrófilo con patrón citoplasmático, dirigidos contra la proteinasa 3 (c-ANCA/antiPR 3) en el 65 a 75% de los casos, siendo este un marcador muy específico, aunque no patognomónico, de la enfermedad^{2,5}.

Aproximadamente del 82 al 94% de los pacientes con GPA tienen un ANCA positivo, según la gravedad de la enfermedad⁶.

La enfermedad tiende a ser crónica y recidivante, con un amplio espectro de manifestaciones clínicas que varían entre la enfermedad granulomatosa restringida al tracto respiratorio (enfermedad localizada), hasta la enfermedad severa necrotizante con afección multisistémica y predilección por el pulmón y el riñón. Para establecer un diagnóstico y tratamiento correctos, habitualmente se requiere realizar una biopsia, así como valorar la extensión y severidad de la enfermedad en cada órgano^{2,5}.

La inmunidad humoral y celular participan en su patogenia; el daño tisular se produce como resultado de un proceso inflamatorio que se manifiesta por la formación de granulomas y la infiltración de polimorfonucleares, macrófagos y linfocitos en las paredes de los vasos sanguíneos, así como mediante la síntesis de autoanticuerpos (ANCA) dirigidos frente a antígenos presentes en los polimorfonucleares y monocitos¹.

Hasta el 70% de los pacientes con GPA posee manifestaciones otorrinolaringológicas, siendo frecuentemente la forma de presentación de la enfermedad⁷. El compromiso a nivel nasal (64-80%) se caracteriza por rinitis inflamatoria y ulceración mucosa con epistaxis (11-32%), que puede evolucionar a ulceración del tabique con perforación y deformidad (9-29%). El compromiso de los senos maxilares y frontal ocurre en el 90% de los casos. La estenosis subglótica sucede hasta en un 16% de los pacientes^{8,9}.

La afectación orbitaria de la GPA es menos frecuente: oscila entre el 7-45% según la bibliografía revisada^{10,11,12}. Puede presentarse con proptosis en el 69% de los casos, inflamación ocular, pérdida de las paredes orbitarias en el 38%, epífora en el 52%, diplopía en el 52%, edema y eritema palpebral en el 31%, dolor orbitario en

el 24%, disminución de la agudeza visual (AV) en el 17%, compromiso sinusal y pérdida del *septum* nasal. La glándula lagrimal ocasionalmente puede afectarse de manera aislada y resultar la manifestación inicial de la enfermedad^{10,11,12}.

El tratamiento dependerá de la severidad de las manifestaciones clínicas. En los casos severos, se recomienda rituximab 375 mg/m² cada semana durante 4 semanas o 1000 mg los días 1 y 15, ambos resultan igualmente eficaces para la inducción de la remisión¹³.

A pesar que la mayoría de los pacientes alcanza la remisión, un porcentaje elevado presentará una recaída y algunos pocos serán refractarios al tratamiento. Este grupo implica un gran desafío terapéutico. En los últimos años, se lograron grandes avances en el conocimiento de la fisiopatogenia de la enfermedad y con esto surgieron nuevos y atrayentes blancos terapéuticos que ampliaron las posibilidades de tratamiento de esta patología. La depleción de las células B con rituximab demostró en múltiples reportes funcionar como una alternativa beneficiosa para el tratamiento de pacientes con GPA refractarios y en otras vasculitis asociadas a ANCA¹⁴⁻¹⁷. Sin embargo, en aquellos casos donde no corre riesgo la vida del paciente, se utilizan drogas como el metotrexato oral 20-25 mg/semana, micofenolato de mofetilo hasta 3 g/día y azatioprina 2 mg/kg/día¹³.

Las lesiones destructivas de la línea media (LDLM) de la vía aérea superior (VAS) constituyen un dilema diagnóstico por la superposición de signos y síntomas, y a sus diversas etiologías (traumáticas, infecciosas, neoplásicas, autoinmunes o desconocidas). Por este motivo, se presenta el siguiente caso clínico debido a la baja frecuencia de la enfermedad y el daño orgánico tan particular producido en esta paciente. Además, conlleva un desafío terapéutico ya que se requiere de un trabajo multidisciplinario y es una patología con respuestas muy variadas a los tratamientos disponibles.

Caso clínico

En el presente trabajo se reporta el caso de una paciente de 24 años de edad, con antecedentes de hipertensión arterial (HTA) y diagnóstico de GPA de 4 años de evolución. Al interrogatorio negaba antecedentes de consumo de drogas de abuso u otras sustancias. En el examen físico se evidencia deformidad en silla de montar, secreción mucosanguinolenta junto

con lesiones costrosas en ambas fosas nasales, visión borrosa en ojo derecho e hipoacusia bilateral intermitente. Se realiza interconsulta con Infectología para descartar infecciones micóticas o bacterianas concomitantes y se solicita laboratorio inmunológico que informa: FAN negativo, PR3-ELISA positivo, PCR (proteína C reactiva) positiva y ERS (eritrosedimentación) dentro de valores normales.

El estudio tomográfico evidencia la ausencia de la pared medial orbitaria derecha, *septum* nasal y cornetes, presencia de fístula orbitonasal derecha con seno frontal y celdillas etmoidales ocupadas, solución de continuidad a nivel de las láminas papiráceas, con aparente comunicación con órbitas, a predominio derecho (Figura 1).

En la evaluación oftalmológica se constata erosión corneal recurrente, leucoma corneal inferior que llega al eje pupilar y queratitis superficial derecha.

Se realizan lavados programados y profilaxis antibiótica, y luego de descartar patología infecciosa asociada, se interpreta cuadro como secundario a progresión de enfermedad de base.

La paciente recibe tratamiento de inducción con ciclofosfamida 1 g cada mes por 6 meses, continuando etapa de mantenimiento con micofenolato 2 g/día y corticoterapia a dosis bajas. Luego de un año de tratamiento, presenta recaída de su enfermedad de base, con episodios de epistaxis, dolor ocular intenso derecho y brusca pérdida de la audición. Se realiza estudio tomográfico donde se evidencia proceso inflamatorio que compromete las celdas mastoideas y resto de las cavidades de ambos oídos medios, ausencia del tabique nasal, con fístula nasolagrimal (Figura 2). Por tal motivo, se indica infusión de rituximab 1 g (día 0 y 15), opción que resulta la acertada en los casos de nueva actividad de la enfermedad o recaída. La paciente no presenta nuevos signos de actividad durante 2 años aproximadamente, persiste con secuelas de la enfermedad, en tratamiento de mantenimiento con azatioprina 50 mg/día, profilaxis antibiótica trisemanal con trimetoprima-sulfametoxazol 800-160 mg y tratamiento tópico con antibióticos indicados por el Servicio de Otorrinolaringología.

Figura 1: Tomografía computada de macizo facial. Compromiso mucoso y óseo de senos paranasales.

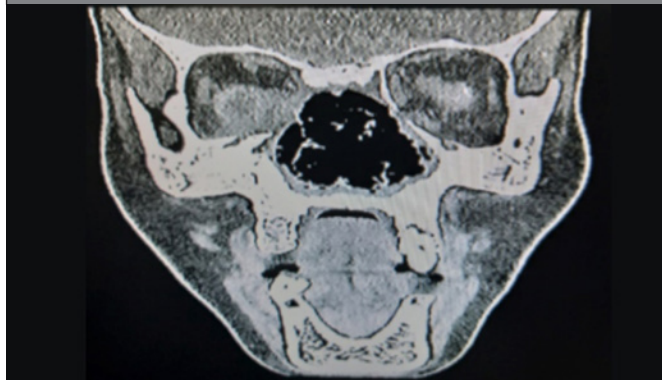
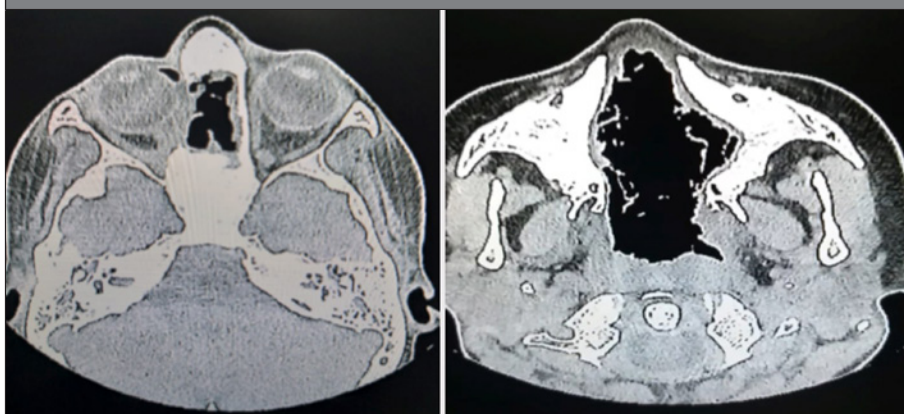


Figura 2: Ausencia del tabique nasal con fístula nasolagrimal.



La GPA es una vasculitis granulomatosa y necrotizante que afecta vasos pequeños y medianos. Compromete habitualmente la VAS e inferior, y los riñones. En general, la GPA es una enfermedad multisistémica, con manifestaciones variadas de acuerdo al órgano comprometido.

Las manifestaciones locales, como el compromiso de senos, con dolor facial, edema, obstrucción nasal o descarga purulenta, son signos y síntomas comunes en este cuadro.

La manifestación orbitaria suele ser unilateral y puede deberse a la perforación de estructuras vecinas como los senos paranasales, la cavidad nasal o ser originaria de la propia órbita; potencialmente puede provocar pérdida visual y deformación facial⁷. El compromiso de la glándula lagrimal es raro, generalmente unilateral, y se presenta principalmente como aumento de su tamaño.

Se requiere un amplio interrogatorio para descartar enfermedad sistémica asociada. Son importantes los antecedentes de zona endémica, contactos, inmunodeficiencias, adicción a drogas, tóxicos y traumatismos. El examen clínico general debe incluir un profundo estudio oftalmológico y de la VAS.

CONCLUSIONES

De acuerdo al presente caso clínico descripto y a la bibliografía consultada, destacamos el severo compromiso orbitario observado en esta paciente, dada su presentación menos frecuente y sus potenciales complicaciones. Las secuelas de la enfermedad pueden comprometer severamente la calidad de vida de los pacientes porque están expuestos a múltiples infecciones que requieren tratamiento antibiótico prolongado. Además, la intensa inmunosupresión aumenta la susceptibilidad a infecciones graves que pueden poner en riesgo sus vidas.

BIBLIOGRAFÍA

1. Belmonte MA, Castellano JA, Román JA, Rosas JC. Enfermedades reumáticas. Actualización. Sociedad Valenciana Reumatología 2013. Capítulo 17: Vasculitis ANCA, granulomatosis con poliangeitis, pag: 395-413.
2. Kitching AR, Anders HJ, Basu N, et al. Vasculitis asociada a ANCA. *Nat Rev Dis Primers* 2020;6:71.

3. Cao Y, Schmitz JL, Yang J, et al. El alelo DRB1*15 es un factor de riesgo para la enfermedad PR3-ANCA en afroamericanos. *J Am Soc Nephrol* 2011;22:1161.
4. Mahr A, Guillevin L, Poissonnet M, Aymé S. Prevalencias de poliarteritis nodosa, poliangeitis microscópica, granulomatosis de Wegener y síndrome de Churg-Strauss en una población multiétnica urbana francesa en 2000: una estimación de captura-recaptura. *Arthritis Rheum* 2004;51:92.
5. Bossuyt X, Cohen Tervaert JW, et al. Documento de posición: Consenso internacional revisado de 2017 sobre las pruebas de ANCA en la granulomatosis con poliangeitis y poliangeitis microscópica. *Nat Rev Rheumatol* 2017;13:683.
6. Finkelstein JD, Lee AS, Hummel AM, et al. Los ANCA son detectables en casi todos los pacientes con granulomatosis de Wegener grave activa. *Am J Med* 2007;120:643.e9.
7. Morales-Angulo C, García-Zornoza R, et al. Manifestaciones otorrinolaringológicas en pacientes con granulomatosis de Wegener (granulomatosis con poliangeitis). *Acta Otorrinolaringológica Española* 2021;63 (Issue 3):206-211.
8. Fuchs HA, Tanner SB. Granulomatous disorders of the nose and paranasal sinuses. *Curr Opin Otolaryngol Head Neck Surg* 2009 Feb;17(1):23-7.
9. Sollima S, Corbellino M, Piolini R, et al. Visceral leishmaniasis in a patient with Wegener's granulomatosis. *Rheumatology (Oxford)* 2004 Jul;43(7):935-7.
10. Holle J, Voigt C, Both M, et al. Orbital masses in granulomatosis with polyangeitis are associated with refractory course and high burden of local damage. *Rheumatology* 2013; 52:875-882.
11. Tan LT, Davagnanam I, Isa H, Rose GE, Verity DH, Pusey CD, et al. Clinical and imaging features of lacrimal gland involvement in granulomatosis with polyangeitis. *Ophthalmology* 2015;122:212.
12. Isa H, Lightman S, Luthert PJ, Rose GE, Verity DH, Taylor SR. Histopathological features predictive of a clinical diagnosis of ophthalmic granulomatosis with polyangeitis (GPA). *Int J Clin Exp Pathol.* 2012;5:684-9.
13. Chung SA, Langford CA, Maz M, Abril A, et al. 2021 American College of Rheumatology/Vasculitis Foundation Guideline for the Management of Antineutrophil Cytoplasmic Antibody-Associated Vasculitis. *Arthritis Care Res (Hoboken)* 2021 Aug;73(8):1088-1105.
14. Keogh KA, Wylam ME, Stone JH, et al. Induction of remission by B lymphocyte depletion in eleven patients with refractory antineutrophil cytoplasmic antibody-associated vasculitis. *Arthritis Rheum* 2005;52:262-268.
15. Keogh KA, Ytterberg SR, Fervenza FC, et al. Rituximab for refractory Wegener's granulomatosis. Report of prospective, open-label pilot trial. *Am J Respir Crit Care Med* 2006;173:180-187.
16. Ronda JM, Sancho M, Lafarga J, et al. Midfacial necrosis secondary to cocaine-abuse. *Acta Otorrinolaringol Esp* 2002 Feb;53(2):129-32.
17. Parker NP, Pearlman AN, Conley DB, et al. The dilemma of midline destructive lesions: a case series and diagnostic review. *Am J Otolaryngol* 2010 Mar-Apr;31(2):104-9.